Consideraciones generales del dolor de origen ginecológico

Dolor en ginecología y paciente obstétrica

tech

CONTENIDO

1. Objetivos
2. Introducción
3. Anatomía: pelvis y aparato reproductor femenino
4. Sistemas del aparato reproductor femenino
5. Mecanismo de transmisión del dolor y tipos de dolor en ginecología
6. Diagnóstico
7. Tratamiento
8. Bibliografía

Objetivos

- Describir la anatomía de la pelvis y aparato reproductor femenino.
- Dar a conocer los diferentes tipos de dolor ginecológico que se pueden encontrar.
- Orientar cómo realizar una buena anamnesis, diagnóstico y tratamiento ante un dolor ginecológico.

Introducción

El dolor es una entidad subjetiva que no se puede cuantificar ni medir, y supone una experiencia emocional o sensitiva desagradable, asociada a un daño tisular real o potencial y que está sujeta a una gran variabilidad individual[1].

En ocasiones, el abordaje del dolor ginecológico no va a ser sencillo, debido en parte a la dificultad que va a suponer realizar un correcto diagnóstico. Este dolor puede repercutir en la paciente a nivel psicológico, social, biológico o en el ámbito laboral *(Figura 1)*[2]

A continuación, se describe la anatomía de la pelvis femenina, incluyendo el sistema vascular, nervioso y linfático del aparato reproductor femenino. También se hará referencia a los diferentes tipos de dolor de origen ginecológico que se puede encontrar, así como el procedimiento para realizar un correcto diagnóstico y las diferentes modalidades terapéuticas que podrían utilizarse.

Anatomía: pelvis y aparato reproductor femenino

Conocer la anatomía de las estructuras que forman la pelvis y el aparato reproductor femenino es importante tanto para la exploración física, como para poder diagnosticar cualquier alteración patológica de las estructuras que lo forman.

- **Pelvis:**

  La pelvis es una cavidad formada por ligamentos, huesos y músculos. Constituye un anillo cerrado, con vísceras en su interior, y va a permitir la unión de las extremidades inferiores con el tronco. Tiene forma de embudo, denominándose la parte ancha, pelvis mayor (hueso iliaco), que se abrirá al abdomen, y la parte más estrecha, la pelvis menor, localizada en la parte más inferior [3,5].

  Por la parte lateral y anterior a la pelvis se tienen los huesos coxales, articulando con la sínfisis púbica. Por la pared posterior se encuentra el sacro y coxis, articulando el sacro lateralmente con los huesos coxales. Estas articulaciones permiten la elasticidad y aumento de su tamaño en el parto *(Figura 2)* [6,7].

  Los músculos y ligamentos que forman parte de la pelvis son:

  - *Músculos:* piriforme y obturador interno.
  - *Ligamentos:* membrana obturatriz, ligamento sacrotuberoso y sacroespinoso.

  En el interior de la pelvis se pueden encontrar órganos como la vejiga, uréteres, uretra, colon, recto y el aparato reproductor femenino. Otros de los componentes serán los vasos arteriales y venosos, el sistema linfático y sistema nervioso.

  Por la parte inferior de la pelvis, formando el periné, se tiene el diafragma pélvico, los músculos y aponeurosis. El diafragma pélvico lo forman los músculos sacrococcígeos y el elevador del ano. A su vez, el músculo elevador del ano está formado por varios fascículos: iliococcígeo, puborrectal y pubococcígeo[3,7].

  Se puede dividir el periné en dos regiones[3,7]:

  - *Región anterior:* (triángulo o región urogenital): contiene las raíces sacras de los genitales externos, y los orificios de la vagina y uretra.
  - *Región posterior:* (triángulo o región anal): contiene el orificio anal.

- **Aparato reproductor femenino:**

  El aparato reproductor femenino se compone de órganos externos e internos. Los órganos externos (vulva) son: monte de venus, labios mayores, labios menores, clítoris, meato urinario, glándulas de skene y bartholin, himen o introito vaginal y periné [3,7].

  Los órganos internos son: *(Figura 3)*[3,7]:

  - *Útero:* órgano hueco en forma de pera de unos 7-8 cm de longitud, 5-7 cm de ancho y 2-3 cm de espesor. Por delante de éste está la vejiga y por detrás el recto. Los 2/3 superiores forman el cuerpo y el 1/3 inferior es el que comunica con vagina.

    La porción superior del cuerpo se llama fondo y los extremos se llaman cuernos, los cuales se unen con las trompas de falopio. El cuerpo del útero está formado por tres capas: externa o serosa (perimetrio), media o muscular (miometrio) e interna o mucosa (endometrio).
  - *Trompas de falopio:* son dos conductos de 10-12 cm de longitud y 1 cm de diámetro que se unen a los cuernos del útero. Cada trompa se divide en cuatro partes: infundíbulo (más externa), ampolla (parte más ancha y larga), istmo (corta y estrecha) y porción uterina. La pared de las trompas tiene una capa interna o mucosa, una capa intermedia de músculo liso y una capa externa o serosa.

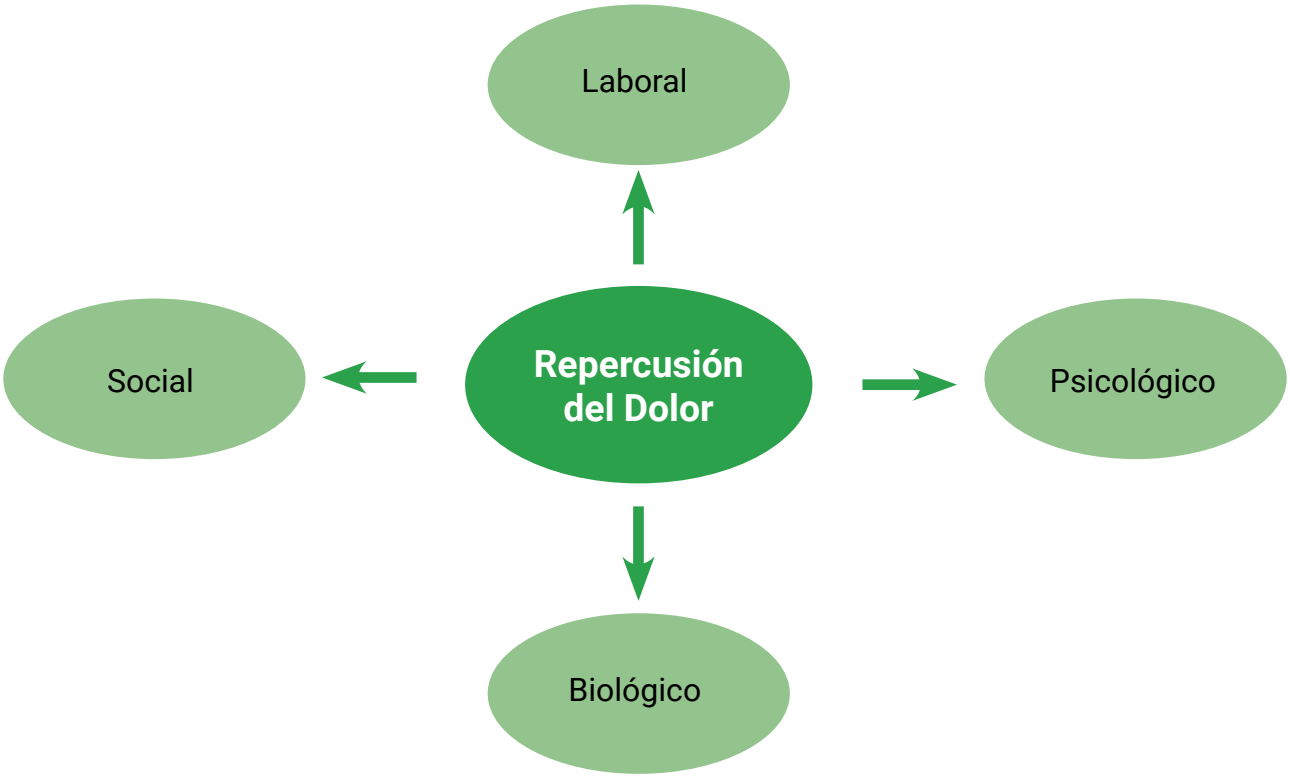

Figura 1. Diferentes niveles de repercusión del dolor.

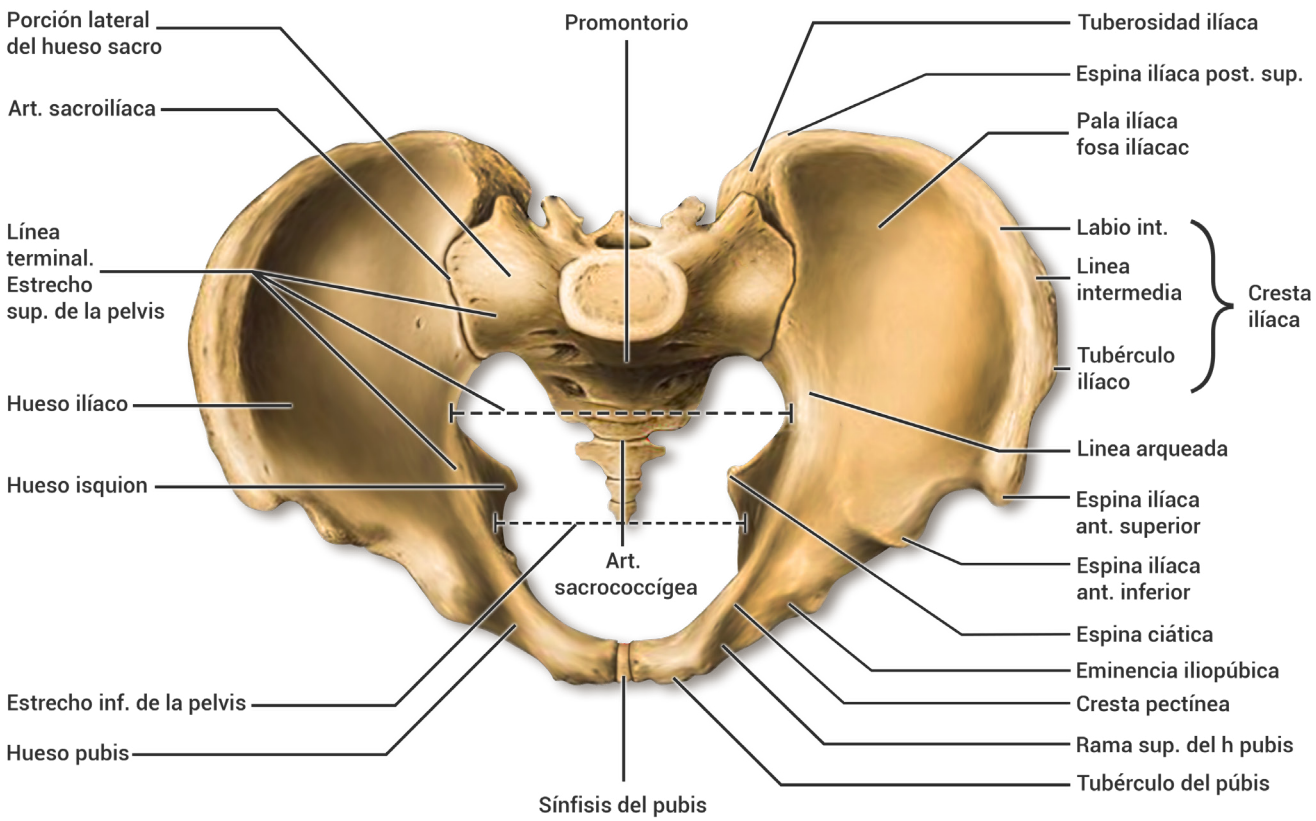

Figura 2. Anatomía de la pelvis. Sobotta 1997.

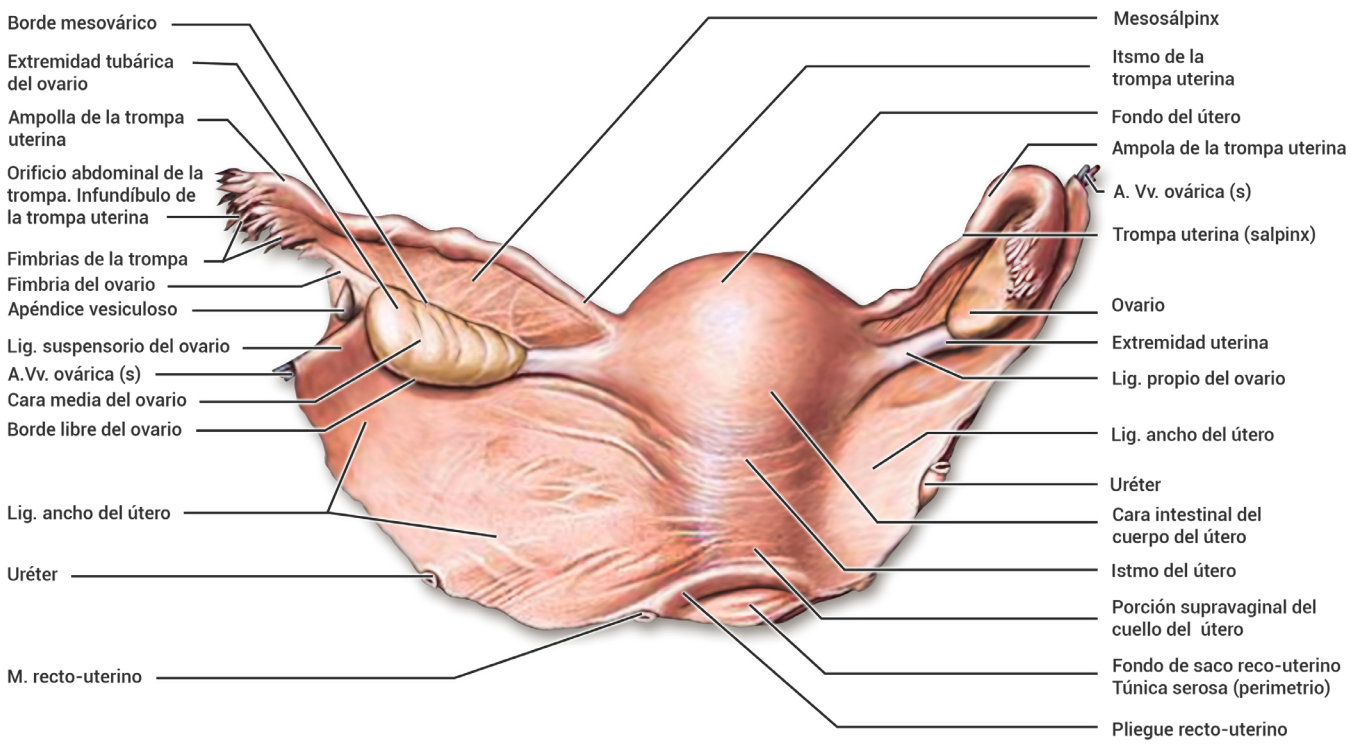

Figura 3. Órganos genitales femeninos internos. Sobotta, 1997.

- *Ovarios:* son de forma ovalada con un tamaño aproximado de 3cm de longitud, 1cm de ancho y 1cm de grosor. Se unen a cada lado del útero a través de ligamentos procedentes del peritoneo parietal.

Sistemas del aparato reproductor femenino

Sistema circulatorio

La irrigación de los genitales internos femeninos lo forman las arterias ovárica y uterina.

- **Arteria ovárica:** originada de la aorta, desciende a la pelvis por detrás del peritoneo, y al llegar al hilio ovárico se ramifica en ramas más pequeñas, las cuales se insertarán en el ovario. La rama principal de ésta se anastomosa con la rama ovárica de la arteria tubárica[8,14].
- **Arteria uterina:** originada de la arteria iliaca interna o hipogástrica. Se divide en dos ramas, la ascendente o rama uterina, que da lugar a la arteria tubárica (irriga la trompa de Falopio y el ovario) y la arteria fúndica (irriga cuerpo y fondo útero); y la rama descendente o cervicovaginal, que irriga el segmento superior de vagina e inferior del cuello[8,9,11,14].

La irrigación de los genitales externos femeninos y segmento inferior de la vagina es proporcionada por las ramas de la arteria iliaca interna (arteria pudenda y rectal media). Además, los labios mayores recibirán irrigación por parte de la arteria pudenda externa, rama de la arteria femoral *(Figura 4).*

Las venas pélvicas seguirán el trayecto de las ramas de la ilíaca interna formando grandes plexos alrededor de los genitales. Las venas ováricas seguirán el trayecto de las arterias ováricas, drenando la derecha en la vena cava inferior y la izquierda en la vena renal. Las venas pudendas drenarán también en las iliacas internas[8,14].

Sistema nervioso

El útero va a recibir fibras autónomas y aferentes a través de los plexos útero-vaginales que provienen del plexo hipogástrico superior e inferior. Esta inervación llegará a través de la arteria uterina.

Las trompas de falopio son inervadas por los plexos ováricos y fibras de los plexos hipogástricos inferiores. Las fibras aferentes y autónomas inervan la capa muscular, y las vasomotoras, los vasos sanguíneos. Los nervios de los ovarios descienden por los vasos ováricos del plexo ovárico, el cual se comunica con el plexo uterino. La mayoría de estas fibras son autónomas.

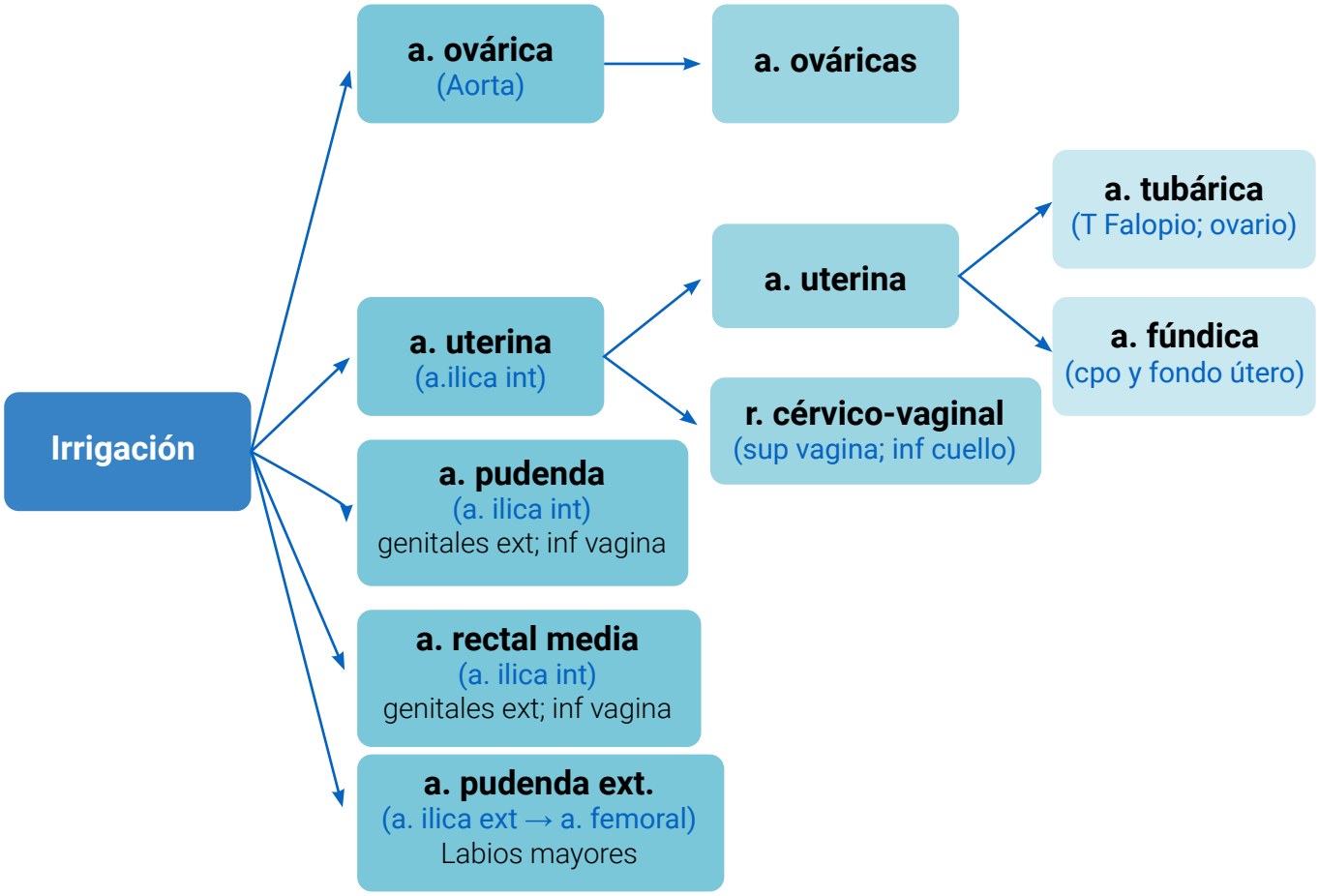

Figura 4. Irrigación sistema reproductor femenino.

La mayor parte de la inervación de la vagina corresponde al plexo útero-vaginal. Los nervios esplácnicos son los encargados de la inervación simpática, y los nervios esplácnicos de la pelvis de la inervación parasimpática. La parte inferior de la vagina será inervada por un ramo perineal del nervio pudendo.

Respecto a los genitales externos femeninos, la cara anterior de la vulva es inervada por nervios procedentes del plexo lumbar, los nervios labiales anteriores, originados del nervio ilioinguinal, y el ramo genital del nervio genitofemoral.

La parte posterior de la vulva es inervada por nervios procedentes del plexo sacro, el nervio cutáneo posterior femoral lateralmente y el nervio pudendo centralmente.

Por otra parte, referente a la zona del periné, se tienen las ramas superficiales del nervio perineal (nervios labiales posteriores), que inervan los labios; ramos profundos del nervio perineal, que inervan el orificio vaginal y la musculatura superficial del periné; nervio dorsal del clítoris, que inerva la musculatura profunda del periné y recoge la sensibilidad del clítoris. *(Figura 5)*[8,14].

Sistema linfático

El sistema linfático de los genitales femeninos externos drenará hacia los nodos linfáticos inguinales. El drenaje linfático de los genitales internos femeninos: la zona superior del útero, ovario y trompas de falopio, lo harán hacia los nodos linfáticos lumbares (o aórticos); la zona inferior del cuerpo del útero drenará hacia los ganglios iliacos externos; la zona del cuello uterino drenará hacia los iliacos externos, hipogástricos (iliacos internos) y sacros[8,14].

Mecanismo de transmisión del dolor y tipos de dolor en ginecología

El dolor se produce como resultado de una lesión tisular y proceso inflamatorio, el cual va a producir la liberación de neurotransmisores procedentes de las fibras delgadas no mielinizadas (Aδ y C) desde la periferia hasta los cordones espinales posteriores y finalmente llegar a la corteza cerebral[15].

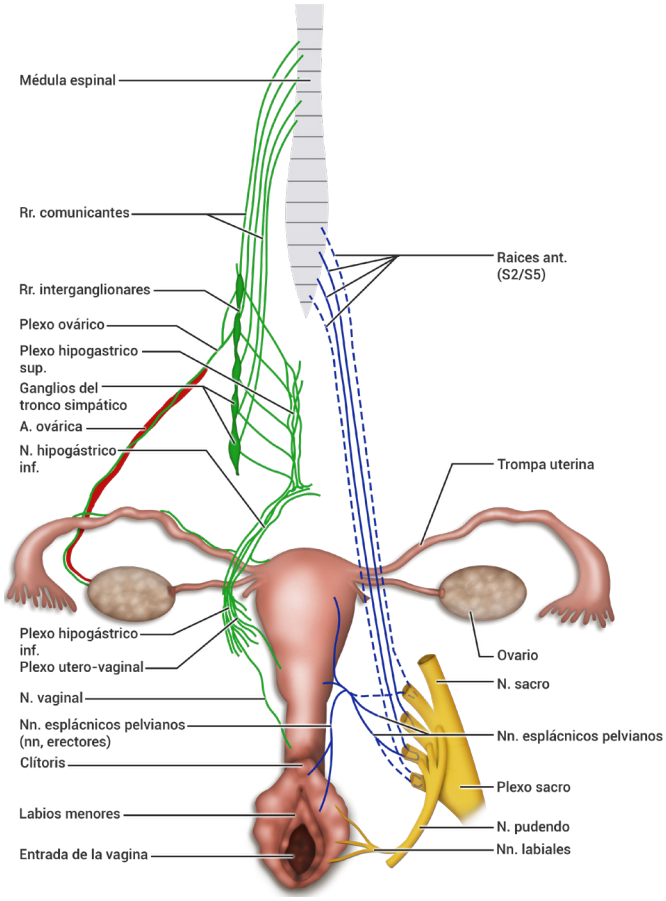

Figura 5. Inervación del aparato genital femenino. Sobotta 1997.

El dolor ginecológico se puede clasificar según su temporalidad, por su relación con el ciclo menstrual o dependiendo de la neurofisiología. Dependiendo de la temporalidad se puede dividir en agudo o crónico. El dolor agudo será un dolor súbito, autolimitado como consecuencia inmediata de la activación del sistema nociceptivo, generalmente por un daño tisular somático o visceral.

En muchas ocasiones este tipo de dolor requerirá una intervención quirúrgica (ej. embarazo ectópico, torsión ovárica). El dolor crónico, sin embargo, requerirá de un tiempo para instaurarse, no es un proceso autolimitado, suele ser un dolor refractario al tratamiento y asociado a numerosos síntomas psicológicos (ansiedad, depresión), como puede ser el caso de la endometriosis, adherencias o tumores[16,17].

Por otro lado, dependiendo de su relación con el ciclo ovárico, se puede dividir en cíclico o no cíclico. El dolor cíclico es aquel que es de aparición periódica a lo largo del mes, con fases de máxima intensidad, estando relacionado con los cambios hormonales (ej. dismenorrea, síndrome premenstrual). Las causas del dolor no cíclico prácticamente son las mismas que las del dolor crónico (ej. tumor ovárico, miomas, enfermedad pélvica inflamatoria)[18,19].

Según la neurofisiología se tienen dos tipos de dolor, el nociceptivo y el neuropático. Es importante poder diferenciar estos tipos de dolor porque en ocasiones no se tendrá un diagnóstico concreto y será fundamental para realizar un correcto tratamiento[20]:

- **Dolor nociceptivo:**

  Con este tipo de dolor se activan receptores del dolor por estímulos mecánicos, químicos o térmicos. Se caracteriza por existir una relación causa-efecto, el sistema nervioso no está dañado y responde bien a opiáceos o AINES. A su vez este tipo de dolor se puede dividir en:

  - *Somático:* las estructuras somáticas son las estructuras de sostén que aparecen en la cavidad pélvica (aponeurosis, músculos y suelo pélvico). Se caracteriza por ser un dolor bien definido, localizado, fijo, agudo, aumentando con el movimiento y ceder en reposo.
  - *Visceral:* se origina desde un órgano, como el útero, trompas de falopio u ovario, por su distensión, compresión o torsión. Es un dolor mal localizado, difuso, sordo, profundo, que suele ser referido a alguna zona cutánea y presentar reacciones autónomas.

- **Dolor neuropático:**

  En condiciones normales los nervios envían estímulos al cerebro para su interpretación. Si el sistema nervioso (SN) funciona correctamente, estos impulsos viajan por el axón con un patrón regular. En el caso de producirse una lesión en el SN esta transmisión del dolor controlada fallará y se transformará en aberrante.

  En consecuencia, aparecerán anomalías en la excitabilidad, con una sensibilidad elevada a los estímulos químicos, térmicos o mecánicos que normalmente no generarán un impulso nervioso. El cerebro interpretará este impulso aberrante como dolor neuropático[21].

  Este tipo de dolor persistirá tras el cese del estímulo y será un dolor lancinante, quemante y eléctrico. Su tratamiento es complejo, incluyendo fármacos coadyuvantes como antidepresivos. La respuesta a opiáceos es errática y no responde a AINES[22] *(Figura 6).*

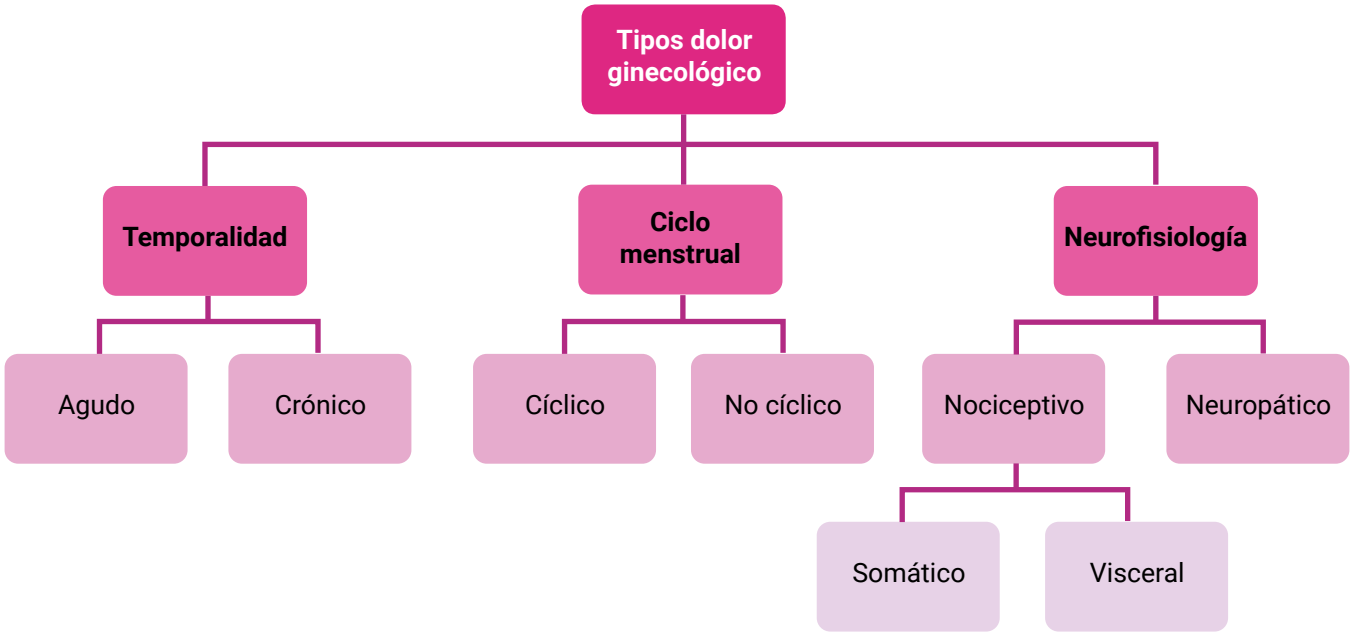

Figura 6. Tipos de dolor ginecológico.

Diagnóstico

La realización de un buen examen físico y una correcta historia clínica es esencial para llegar a un diagnóstico certero ante un dolor de características ginecológicas. Para ello, se pregunta a la paciente sobre las características del dolor, comienzo, carácter, localización y patrón de irradiación, así como factores desencadenantes o atenuantes.

Otros datos a tener en cuenta es la regularidad de los periodos menstruales, posibilidad de embarazo, la presencia de sangrado o flujo, además de los antecedentes médico-quirúrgicos. No se debe olvidar investigar también sobre la afectación psicológica, alteración del estado de ánimo o si dicho dolor llega a afectar a la vida cotidiana de la paciente[23].

Dependiendo de la sospecha diagnóstica, se solicitarán unas determinadas pruebas de laboratorio, entre ellas las más habituales son: recuento celular sanguíneo completo con velocidad de sedimentación globular, exudado vaginal, prueba de embarazo, cultivo de orina o pruebas serológicas[24].

Se debe realizar una exploración física de la paciente antes de utilizar cualquier prueba o método diagnóstico. Como pruebas diagnósticas, en primer lugar, se suele utilizar la ecografía transabdominal o intravaginal, por el bajo coste que supone, mayor disponibilidad y sensibilidad para diagnosticar masas o quistes a nivel de ovarios, útero y trompas.

Posteriormente, dependiendo de la patología sospechada, y si no se tienen hallazgos significativos con la ecografía, podría precisarse la realización de una resonancia magnética, la cual se considera bastante útil en el diagnóstico de algunas patologías como la adenomiosis[23,25].

En ocasiones se debe recurrir a la laparoscopia para obtener un diagnóstico definitivo, como en el caso del síndrome adherencial o en la endometriosis, sin embargo, esta prueba diagnóstica no debe de ser usada como primera prueba diagnóstica[23,25] *(Figura 7)*.

Tratamiento

Dependiendo de los síntomas del dolor, se podrán utilizar diferentes tratamientos, como fármacos analgésicos, bloqueos nerviosos o incluso la extirpación del órgano que está generando el dolor. Además, en ocasiones será conveniente asociar tratamiento no farmacológico como la terapia física (ej. fortalecer la musculatura pélvica), psicoterapia, cambios en la dieta (ej. evitar alcohol, bebidas con cafeína)[26].

Respecto al tratamiento farmacológico, se basará en la escala analgésica de la OMS. Se iniciará el tratamiento con analgésicos no opioides como paracetamol o AINES (escalón I) y en caso de no respuesta, pasar a fármacos más potentes, los opioides leves como la codeína, tramadol o hidrocodona (escalón II).

Si tras este tratamiento, la paciente sigue presentando dolor, se le administran opioides más fuertes como la morfina, fentanilo u oxicodona (escalón III). Los fármacos coadyuvantes, como los antidepresivos tricíclicos o anticonvulsivantes, se utilizarán en caso de presentar dolor neuropático.

En ocasiones, dependiendo de la patología, será de utilidad la administración de hormonoterapia (anticonceptivos, agonistas de la GnRH), como es el caso de la endometriosis para tratar el dolor menstrual asociado a la menstruación[26].

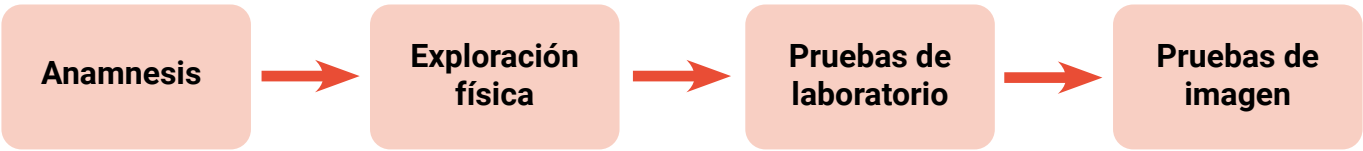

Figura 7. Proceso para el diagnóstico del dolor ginecológico. Elaboración propia.

Otros de los tratamientos utilizados son los bloqueos nerviosos o el tratamiento quirúrgico. Como analgesia de parto y para el manejo del dolor perioperatorio y postoperatorio, la analgesia epidural es uno de los bloqueos más frecuentemente utilizados. Por otra parte, los bloqueos más frecuentemente utilizados en el dolor crónico ginecológico son el bloqueo del plexo hipogástrico superior y el del ganglio impar (ganglio de Walther).

El plexo hipogástrico superior será el encargado de transmitir la información nerviosa de la pelvis al cerebro, y el ganglio impar es el lugar por donde pasa la información del dolor perineal al cerebro[27,28].

En ocasiones, el único tratamiento definitivo va a ser la cirugía, extirpando aquel órgano que está produciendo el dolor visceral (ej. histerectomía) o para liberar adherencias. No obstante, en un porcentaje del 3-5% presentarán empeoramiento de su dolor o desarrollarán síntomas nuevos tras la cirugía[29-31].

Otras técnicas invasivas que también se están usando son, por ejemplo, la neurectomía presacra para tratar el dolor crónico pélvico[32] *(Figura 8)*.

En general, la mejor estrategia para controlar el dolor será aquella que consiga el mayor bienestar para la paciente con los mínimos efectos adversos, combinando las terapias farmacológicas con las no farmacológicas y teniendo en cuenta el tipo de dolor que sufre la paciente, las comorbilidades que presenta, así como los posibles riesgos y beneficios de cada tratamiento propuesto en cada caso.

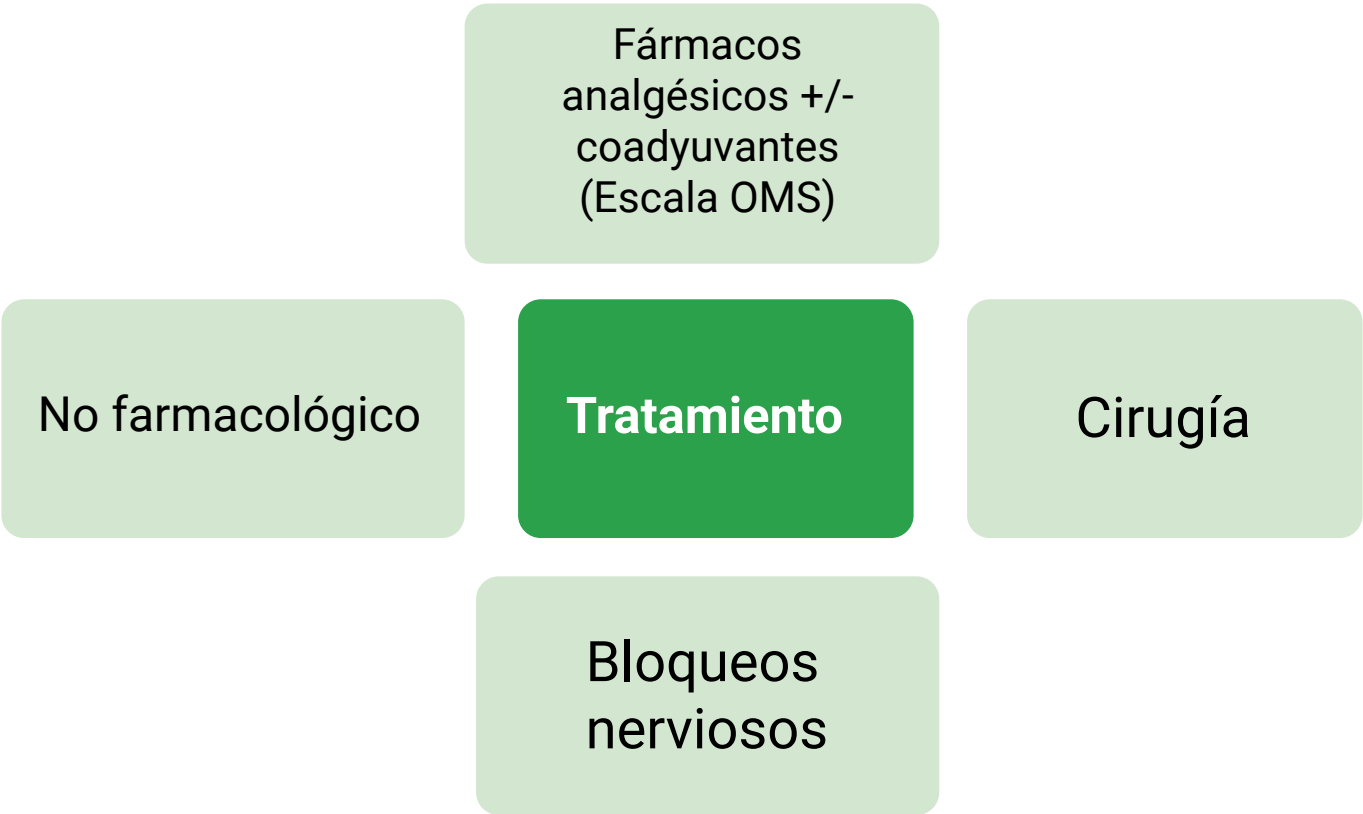

Figura 8. Tratamiento del dolor ginecológico. Elaboración propia.

Bibliografía

1. Rosenthal RH. Aspectos psicológicos y dolor pélvico. En Ling FWed. Tratamiento actual para el dolor pélvico crónico. Clínicas de ginecología y obstetricia. Interamericana. Mexico DF 1993;4:601-18.
2. Acosta N, Liemann L, Rico L, Sánchez K, Cerquera Córdoba K. El dolor y su impacto en la calidad de vida de adultos mayores. Revista Psicoespacios 2014;8(13):239-255.
3. Orts LLorca F. Anatomía Humana. Tomo III. Científico Médica. 1967.
4. Testut L, Latarjet A. Tratado de Anatomía Humana. Tomo II. Salvat S.A. Barcelona. 1968.
5. Willians PL, Warwick R. Gray's Anatomy. Churchill Livingstone. New York. 1980.
6. Romanes GJ. CUNNINGHAM: Tratado de Anatomía. Interamericana-Mc Graw-Hill. Madrid. 1987.
7. Platzer W. Pernkopf. Anatomía. V.2. Marban. Madrid. 1995.
8. Cunningham G, Hauth J, Leveno K, Gilstrap L, Bloom S, Wenstrom K. Williams' Obstetrics. McGraw-Hill. 22th. edition. 2005.
9. Delgado A. Anatomía humana funcional y clínica. Facultad de Salud, Universidad del Valle, 2001.
10. Netter F, Machado C. Atlas of Human Anatomy Saunders, 4th. edition. 2006.
11. Snell RS. Anatomía clínica para estudiantes de medicina. McGraw-Hill Interamericana. 6a. edición. 2001.
12. Botero J, Henao G, Jubiz A. Obstetricia y ginecología. 8a. edición. 2008.
13. Ahued J, Fernández C, Bailón R. Ginecología y obstetricia aplicadas. Manual Moderno. 2a. edición. 2003.
14. Scott JR, Gibbs RS, Karlan BY, Haney AF. Danforth's Obstetrics and Gynecology. Lippincott Williams and Wilkins. 9a. edición. 2003.
15. Marcelissen T, Jacobs R, Kerrebroek P, Wachter S. Sacral neuromodulation as treatment for chronic pelvic pain. Urol J 2011;186:387-393.
16. Hewitt GD, Brown RT. Acute and chronic pelvic pain in female adolescents. Med Clin North Am 2000;84(4):1009-25.
17. Speiser P. Differential diagnosis of acute and chronic pelvic pain in women. Wien Med Wochenschr 2001;151(21-23):565-7.
18. Muse KN. Cyclic pelvic pain. Obstet Gynecol Clin North Am 1990;17(2):427-40.
19. Smith RP. Cyclic pelvic and dysmenorrhea. Ostet Gynecol Clin North Am 1193;20(4):753-64.
20. Hoppenfeld JD. Fundamentos de medicina del dolor. Diagnóstico y tratamiento. Wolters Kluwer Health España, S.A. 2015.
21. Cohen SP, Mao J. Neuropathic pain: mechanisms and their clinical implications. BMJ 2014:5;348: f7656.
22. Gierthmühlen J, Baron R. Neuropathic Pain. Semin Neurol 2016;36(5):462-468.
23. Howard F. Chronic pelvic pain. ACOG 2003;101:594-611.
24. Scott KM. Pelvic Pain. Phys Med Rehabil Clin N Am 2017;28(3):XV-XVI.
25. Guerrero R, Anda L. Dolor pélvico en ginecología. Revista Dolor Clínica y Terapia 2003;1:5-8.
26. Prather H, Spitznagle T, Dugan S. Recognizing and treating pelvic pain and pelvic floor dysfunction. Phys Med Rehabil Clin N Am 2007;18:477-496.
27. Leon-Casasola OA, Kent E, Lema MJ. Neurolytic superior hypogastric plexus block for chronic pelvic pain associated with cancer. Pain 1993;54(2):145-51.
28. Pratt RB, Plancarte R. Superior hypogastric plexus block: A new therapeutic approach for pelvic pain. In Waldan SD, Winne A, eds. Interventional Pain Management. Philadelphia, PA: Saunders, 1996:387-391.
29. Peterson HB, Hulka JF, Phillips JM. American Association of Gynecologic Laparoscopists' 1988 membership survey on operative laparoscopy. J Reprod Med 1990;35(6):587-9.
30. Behera M, Vilos GA, Hollett-Caines J, Abu-Rafea B, Ahmad R. Laparoscopic findings, histopathologic evaluation and clinical outcomes in women with chronic pelvic pain after hysterectomy and bilateral salpingo-oophorectomy. J Minim Invasive Gynecol 2006;13(5):431-5.
31. Hillis SD, Marchbanks PA, Peterson HB. The effectiveness of hysterectomy for chronic pelvic pain. Obstet Gynecol 1995;86(6):941-5.
32. Pedroso JD, Gutierrez M, Taylor C, Volker KW. Laparoscopic Presacral Neurectomy: Anatomy and Surgical Technique. J Minim Invasive Gynecol 2015;22(6S): S126.